Aus der konservierenden Abteilung (Vorstand Prof. Dr. Münch) der zahnärztlichen Klinik der Universität Würzburg.
(Direktor Prof. Dr. Wustrow.)

Die Gefäßversorgung der Pulpa.

INAUGURAL-DISSERTATION

verfaßt und der

HOHEN MEDIZINISCHEN FAKULTÄT

der

BAYERISCHEN JULIUS-MAXIMILIANS-UNIVERSITÄT ZU WÜRZBURG

zur

ERLANGUNG DER DOKTORWÜRDE IN DER ZAHNHEILKUNDE

vorgelegt von

Rudolf Ohst
Zahnarzt aus Kriescht.

1 9 3 4

Druck von Gebrüder Memminger Würzburg

Gedruckt mit Genehmigung
der medizinischen Fakultät Würzburg

Referent:
Prof. Dr. J. Münch.

Meinen Eltern
in Dankbarkeit gewidmet!

Digitized by the Internet Archive
in 2026

https://archive.org/details/IA40153309_0159

Die Gefäßversorgung der Pulpa.

In fast sämtlichen älteren Lehrbüchern und Einzelarbeiten über die Histologie der Pulpa finden sich nur spärliche Erörterungen über die Frage ihrer Gefäßversorgung. Erst in neuerer Zeit wurde diesem Gebiete mehr Beachtung entgegengebracht.

Da die Pulpa Störungen in der Blutversorgung gegenüber äußerst empfindlich ist, ist es von größtem Interesse, genaueres über die Gefäßversorgung der Pulpa zu erfahren.

Fauchard (15) ist der Erste, der die Gefäßversorgung der Pulpa überhaupt erwähnt. Er schreibt 1733 folgendes: „Jegliche Wurzel eines Zahnes hat in ihrer ganzen Länge eine Hohligkeit, sie ist ansehnlich bei jungen Zähnen und wird je nach dem Alter enger. Sie ist mit einer Haut ausgekleidet, welche dient, die kleinen Blutgefäße und Nerven, so sich in das Inwendige des Zahnes verteilen, zu tragen."

Hoffmann (25) schreibt 1738: „In der Höhle des Zahnes findet sich immer und beständig eine schleimige, häutige Masse, oder ein etwas schleimiger Strang von der Form eines häutigen Bläschens, bestehend aus sehr zarten Blutgefäßen, Nervensträngen und einer Art schlüpfriger Substanz."

Pfaff (58) beschreibt die Gefäßversorgung 1756 schon etwas genauer. „Die Höhlung der Wurzel ist der Weg, auf welchem der Zahn sein Leben, Empfindung und Nahrung erhält, denn in selbiger wird dem Zahne eine Arterie zugeschickt, welche ihm das nötige Blut zur Ernährung und Wachstum zuführt, das übrige Blut aber wird auf eben demselben Wege durch eine Vene wieder zurückgeführt."

Berdmore (3) schreibt 1771: „Die Zähne sind nach Maßgabe ihrer Größe reichlich mit Nerven und Blutgefäßen angefüllt, welche durch ein an der Spitze ihrer Wurzel befindliches Loch hineingehen, sich durch einen geraden Kanal bis hinauf an die Krone erstrecken und alsdann über ihre ganze Substanz zerteilt und verbreitet sind. Dieses Loch wird enger sowie wir an Jahren zunehmen, und verliert sich endlich gänzlich."

Hunter (28) schreibt 1780 nur sehr wenig. „Die Höhle der Zähne ist mit Blutgefäßen und, wie ich glaube, auch mit Nerven gefüllt, die durch eine pulpöse oder zellichte Substanz vereinigt werden."

Auch Colondre (12) beschränkt sich 1791 nur auf wenige Zeilen: „Am Ende jeder Wurzel befindet sich ein Loch oder mehrere kleine Öffnungen, die die Nerven und absorbierenden

Blutgefäße enthalten, welche das bilden, was wir den Zahnstrang oder die Zahnpulpa nennen."

Hirsch (23) ist 1796 der Erste, der das Vorkommen von Lymphgefäßen in der Pulpa für wahrscheinlich hält. „Der ganze Umfang der Zahnhöhle und der aus ihr fortgesetzten Kanäle ist mit einem Knochenhäutchen versehen, in welchem sich Blutgefäße, Nerven und wahrscheinlich auch Saugadern ausbreiten. Diese Gefäße kommen durch die Öffnungen an den Spitzen der Wurzeln in die Höhlen der Zähne hinein, und aus den Blutgefäßen wird immerfort eine ähnliche weiße Substanz abgesondert, als die, welche den Zahn anfänglich erzeugte."

Arnemann (1) schreibt 1798 folgendes: „Jeder Zahn ist inwendig hohl. In dieser Höhle liegen die Blutgefäße und Nerven. Außer diesen ist noch eine schwammige oder pulpöse Substanz im Zahne enthalten. Dadurch wird wahrscheinlich der Zahn ernährt und erhalten."

Auch Serre (71) bringt 1804 nur eine kurze Notiz. „Jeder Zahn empfängt durch das am Ende der Wurzel befindliche Löchlein einen kleinen Zweig einer Pulsader, eine Blutader und ein Nervenfäserchen. Im Alter schließt sich das Löchlein, das Nervengewebe verknöchert sich und der Zahn wird fühllos."

Fox (18) schreibt 1814 über die Gefäßversorgung folgendes: „In die Zahnhöhle treten die Nerven und Blutgefäße ein und verzweigen sich auf die Membran der Pulpa, welche auch nach der Bildung der Zähne fortfährt, diese Höhle auszukleiden. Auf diese Weise werden die inneren Teile der Zähne ernährt." „Bei injizierten Kiefern finden wir die Pulpa und ihre sie umkleidende Haut gefäßreich."

Ringelmann (61) beantwortet 1824 die Frage der Gefäßversorgung nur sehr unvollkommen. „Die Wurzelhöhle enthält Gefäße und Nerven, die durch eine weiche Substanz zusammenhängen."

Etwas ausführlicher widmet sich Goblin (21) dem Thema. Er schreibt 1827 folgendes: „Das Ende der Wurzeln ist von einer oder mehreren Öffnungen durchbohrt, durch welche die Gefäße und Nerven eintreten, welche ihnen ihre Lebensfähigkeit verleihen." „Wenn die Zähne sich vollständig entwickelt haben, wird die Substanz der Pulpa vollständig resorbiert, und es bleibt in ihrer Höhle nur eine sehr dünne Membran zurück, in welcher sich die ernährenden Gefäße und Nerven verzweigen. Alle diese Partien verschwinden, sobald die Öffnungen

der Wurzeln der Zähne das Bestreben haben, sich zu schliessen."

Koecker (31) behauptet 1828 sogar, daß die Gefäßversorgung bis in die Hartsubstanzen der Zähne reicht. Er schreibt: „Die auskleidende Membran des Zahnes besteht aus einem Nerv, einer Arterie, einer Vene und höchstwahrscheinlich aus einigen absorbierenden Gefäßen." „Diese Membran verteilt ihre Arterialfasern durch die ganze Knochenstruktur des Zahnes (!) und bildet so das direkte Mittel zu seiner Ernährung."

Maury (40) sieht die Pulpa als eine Fortsetzung der Mundschleimhaut an. Er schreibt 1830: „Die Zahnhöhle ist im gesunden Zustand mit einer weichen, graulichen Substanz angefüllt, der man den Namen „Zahnnervenmasse" gegeben hat: Cloquet sagt „eine Art Nervenknoten, von ausnehmender Empfindlichkeit, der eine Fortsetzung des durch die Wurzel eindringenden Gefäßnervenästchens (?) ist, von dem er nur eine Ausbreitung zu sein scheint." Diese Nervenmasse oder markige Kern des Zahnes ist nichts weiter als eine Papille der Schleimhaut des Mundes, welche das Zahnfleisch bildet, in die Zahnfächer dringt und von hier aus kleine anschwellende Zweige in die Höhlung der Zähne sendet, welche diese vollkommen ausfüllen. Diese Papille ist mit kleinen nervösen und vasculösen Ästchen versehen, welche sich besonders auf ihre Oberfläche auszubreiten scheinen."

Linderer (37) stellte als erster mikroskopische Studien an. Er schreibt 1837: „Es dringen in das Zahnmark die Gefäße des Zahnes, und man kann auf der Oberfläche des Markes, selbst wenn keine Entzündung vorhanden war, deutlich sehen, daß die Kapillargefäße bis hierher dringen." — „Sauggefäße anzunehmen hat man keinen Grund, da man noch keine entdeckt hat und eine Resorption auch ohne sie stattfinden kann."

Schmidt (68) beschränkte sich 1838 sogar nur auf den dürftigen Satz: „In der Mitte des Zahnes befindet sich eine Höhle, die mit einer Haut überzogen ist, und worin sich Blutgefäße und Nerven verbreiten."

Owen (54) schreibt 1840, daß kleine Blutkapillaren durch das Foramen apicale in die Pulpahöhle eintreten, daß aber das Pulpenkavum durch Dentin und Zementablagerungen mit der Zeit gänzlich ausgefüllt wird. Er hält die Lebensdauer der Pulpa für relativ sehr kurz.

Carabelli (9) behauptet 1844, daß das Pulpenkavum mit einem weißen Häutchen ausgekleidet ist, in welchem sich Gefäße und Nerven des Zahnes einsenken und verzweigen.

Schmitt (69) schreibt 1850 folgendes: „Die Pulpa des Zahnes ist eine Papille der Schleimhaut des Mundes, welche das Zahnfleisch bildet. — Diese Papille ist mit Gefäßen und anfänglichen Nerven versehen."

Linderer (38) schreibt 1851, daß er mit bloßem Auge im Innern der Pulpa eine Menge größerer Löcher bemerkte, die unregelmäßig verteilt waren. Über seine Untersuchungen unter dem Mikroskop schreibt er folgendes: „Die äußere Haut der Pulpa besteht: 1. Mehr nach innen zu aus vielen, im allgemeinen parallel mit der äußeren Fläche laufenden, feinen Gefäßen, welche unter sich oft verbunden sind. 2. Nach außen hin wird sie eine gefranste Haut. Es gehen nämlich von jenen kreisförmig verlaufenden Gefäßen horizontal liegende Fortsätze nach außen auf ziemlich gleichmäßige Weise, so daß sie wie Fransen aussehen, zwischen denen noch ein zartes Gewebe ist, in welchem man auch Zellen bemerkt."

1855 schreibt Nessel (50) folgendes: „Das Zahnganglion (Pulpa) ist von einem sehr dichten, stark injizierten Gefäßnetz überzogen, obwohl nur sehr feine Gefäßchen in die Zahnhöhle dringen."

Henle (22) behauptet 1866, daß sämtliche Gefäße der Pulpa dünnwandig seien und ihre Endausbreitungen Netze von mittlerer Weite bilden.

Der Erste, der wirklich einwandfreie histologische Untersuchungen der Pulpa vornahm, war Kölliker (33). Er schreibt 1867 folgendes: „Die Gefäße der Pulpa sind ungemein zahlreich, daher die rötliche Farbe derselben. In jede Pulpa eines einfachen Zahnes treten 3—10 kleine Arterien, die schließlich sowohl im Innern als an der Oberfläche der Pulpa ein mehr lockeres Netz von 0,004—0.006''' weiten Kapillaren erzeugen, das an der Oberfläche auch hier und da deutliche Schlingen zeigt, aus dem dann die Venen hervorgehen. Von Lymphgefäßen scheinen die Zähne nichts zu besitzen."

Boll (7) schreibt 1868 folgendes: „Man sieht in der Pulpa ein reich verästeltes Gefäßnetz, teils einfacher Kapillaren, teils stärkerer, mit einer Schicht von glatten Muskelfasern versehenen Arterienstämmchen. Die größeren Gefäße, sowohl wie die Nervenbündel sind in zarte Adventitialzüge faserigen Bindegewebes eingebettet."

Mühlreiter (48) schreibt 1870: „Durch die Öffnung an der Spitze jeder Wurzel ziehen Nerven- und Aterienzweige und verzweigen sich innerhalb der Pulpahöhle in einem Gerüst von undeutlich fibrillärem Bindegewebe."

Wedl (78) gibt 1870 eine genauere Beschreibung: „Der Gefäßreichtum der Pulpa ist ein bedeutender. Mehrere Gefäßstämmchen treten zu und ab und nehmen in dem Wurzelteil, und teilweise auch in dem Kronenteil, einen vorwiegend gestreckten Verlauf. Querschnitte zeigen, daß die weiteren Gefäße in der Mitte sind, und ist ihre Ramifikation eine büschelförmige. Die spitzbögigen Umbeugungsschlingen der Kapillaren werden allenthalben unter der Dentinzellenschicht angetroffen und gruppieren sich so, daß der Typus der Gefäßramifikation an jenen der Papillen der Zunge erinnert. Lymphgefäße der Pulpa kennt man bis jetzt nicht."

Waldeyer (76) schreibt 1871: „Der zahlreichen, starken Gefäße halber, die dicht unter der Oberfläche sich in mittelweite Kapillarnetze auflösen, erscheint das Gewebe der Pulpa fast cavernös."

Hyrtl (29) schreibt 1873 folgendes: „In der Zahnhöhle liegt die Pulpa dentis, ein weicher, aus undeutlich faserigem, kernführenden Bindegewebe zusammengesetzter Körper, zu welchem Gefäße und Nerven durch den Wurzelkanal eindringen."

Garretson (20) schreibt 1873 über die Gefäßversorgung nur den kurzen Satz: „Die Pulpa ist ein Körper von zartem Bindegewebe, in welchem sich Blutgefäße und Nervenfasern verzweigen."

Salter (65) beschreibt die Gefäßversorgung 1874 wie folgt: „Die Blutgefäße bilden lange Schlingen, die größeren in der Mitte geben unregelmäßige Schleifen gegen die Oberfläche ab. Sie sind sehr zahlreich, und eine mit Essigsäure behandelte Pulpa zeigt die Kerne der Muskelschicht der Gefäße in allen Richtungen. Lymphgefäße scheinen in der Pulpa nicht vorzukommen."

Tomes (26) schreibt 1877: „Die Gefäße der Pulpa sind sehr zahlreich. Drei oder mehr Arterien gehen durch die Wurzelöffnung, teilen sich dann in Zweige, die zuerst parallel mit der Längsachse der Pulpa verlaufen und schließlich einen Kapillarplexus dicht unterhalb der membrana eboris bilden. Von Lymphgefäßen in der Pulpa ist nichts bekannt."

Nach den Beobachtungen de Sarrasans (67) im Jahre 1880 stammen beim Menschen wie Tieren die Gefäße der Zahnpulpa

weniger von den gewöhnlich angenommenen Bahnen, als von Gefäßen her, welche vom Periost der Alveole aus, seitlich in die Zahnwurzel eintreten. Sie gehören ausschließlich der freien Außen- und Innenseite an, und durchsetzen in der Regel jederseits zu 8—10 Zement und Zahnbein in einer Strecke von 2 bis 3 mm zunächst der Wurzelspitze.

Scheff (66) beschränkt sich 1880 auf den dürftigen Satz: „Die Pulpa besteht aus Bindegewebe, in welchem zahlreiche Gefäße und Nerven verlaufen."

Bödecker (5) schreibt 1883: „Das Pulpagewebe ist von einem System von Blutgefäßen durchsetzt; nämlich: Arterien, Venen und Kapillaren. Arterien sind übrigens nicht in jeder Pulpa vorhanden. Lymphgefäße lassen sich gleichfalls in kleiner Zahl nachweisen."

Baume (2) schreibt 1885 folgendes: „Die Gefäße und Nerven treten von der Wurzelspitze her in die Pulpa ein. Es treten mehrere kleine Arterien durch die feinen Poren am Boden der Alveole, welche sich vielfach verästeln und schließlich in Kapillaren auflösen."

Parreidt (55) beschränkt sich 1886 auf die kurze Mitteilung: „Die reichlichen Gefäße der Pulpa bilden an der Oberfläche oft spitzbogige Umbeugungsschlingen. Lymphgefäße fehlen in der Pulpa."

Im Jahre 1887 veröffentlicht Weil (79) eine größere histologische Arbeit über die Pulpa. Er schreibt darin: „Die Gefäße beschränken sich in ihrer Ausbreitung durchaus auf die Pulpa im engeren Sinne. Über die Cortikalschicht der Pulpa hinaus in die basale Schicht der Membrana eboris hinein habe ich keine Gefäße sich erstrecken sehen. Die stärkeren Arterien und Venen halten sich mehr zentral. Entsprechend ihrem Verlaufe und ihren Verzweigungen, welche von der Wurzelspitze nach der Krone zu stattfinden, wird man dieselben um so größer und in geringerer Anzahl treffen, je mehr der Schliff gegen die Wurzelspitze zu entnommen wurde. — Die Gefäßwände sind im Verhältnis zu ihrer Breite ziemlich kräftig gebaut. Selbst an kleinen Arterien kann man noch eine Muskelschicht und Adventitia unterscheiden. Die Kapillargefäße bilden an der Oberfläche des engeren Pulpagewebes arkadenförmig gestaltete Anastomosen; der Scheitel dieser Arkaden liegt in der Corticalschicht der Pulpa." — Über das Vorkommen von Lymphgefäßen in der Pulpa schreibt Weil so gut wie gar nichts. „Nur in einem Falle erblickte ich ein stärkeres Gefäß entlang dieser Corticalschicht verlaufend, das ich für eine

Vene halte, wenn auch die Möglichkeit nicht ausgeschlossen ist, daß es sich in diesem Falle um ein Lymphgefäß gehandelt haben mag."

Toldt (75) schreibt 1888 folgendes: „Die durch die Spitze der Zahnwurzel eindringenden Blutgefäße lösen sich alsbald in ein dichtes engmaschiges Kapillarnetz auf, welches in dem Bereiche der Pulpa völlig abgeschlossen ist und in die Hartgebilde des Zahnes nicht übergeht."

1891 schreibt v. Metnitz (42), daß die Pulpa das Blut aus der Arteria dentalis erhält, welche mit mehreren Ästen den Zahnkanal durchdringt. In der Pulpa selbst verlaufen die Gefäße fast gradlinig durch das Zentrum derselben und geben dabei unter spitzen Winkeln zahlreiche Äste ab. Diese gehen schließlich in Kapillaren über, deren Schlingen man unter der Odontoblastenschicht noch deutlich erkennen kann.

Nach v. Ebner (13) liegen die durch die Wurzelkanäle ein- und austretenden Arterien und Venen mitten im Pulpagewebe und verästeln sich hauptsächlich in der Längsrichtung des Zahnes. Die Arterien haben eine deutlich entwickelte Ringmuskulatur, verlaufen teilweise mit den Nerven und sind oft in Furchen der Nervenstämmchen eingelagert. Die zahlreichen Kapillaren liegen größtenteils sehr oberflächlich und reichen nicht selten bis in die Odontoblastenlage. Die Venen erscheinen am Querschnitte meistens als klaffende Lücken des Pulpagewebes; glatte Muskeln sind an ihnen nur da und dort zu sehen. Von Lymphgefäßen der Zahnpulpa ist nichts sicheres bekannt. Die Blutgefäße hängen mit den Gefäßen des Zahnfleisches, ferner mit jenen zusammen, welche in den Markräumen der Alveolarwandungen sich befinden. Nahe der Wurzeloberfläche finden sich langgezogene Kapillarmaschen, welche gegen die Wurzelspitze und den Zahnhals enger werden."

Bödecker (6) beschreibt 1896 den Verlauf der Gefäße folgendermaßen: „Die Zahnpulpa ist mit Nerven und Gefäßen reich ausgestattet, welche an dem Wurzelende durch eine oder mehrere Öffnungen eintreten. Bei Betrachtung eines Längsschnittes durch die Pulpa bei schwacher Vergrößerung sieht man eine große Anzahl von markhaltigen Nervenfasern und Gefäßen, die vorwiegend aus Kapillaren, zum geringen Teile aus Arterien und Venen bestehen. Oft findet man in einer Pulpa nur eine winzigkleine Arterie, eine sogenannte Arteriole, umgeben von Bündeln von Nervenfasern. Auf Querschnitten sieht man Arterien, Venen und Kapillaren, erstere quergetroffen, letztere nach verschiedenen Richtungen verlaufend."

Wesentlich genauer beschreibt 1896 Höhl (24) den Verlauf der Gefäße. Nach diesem teilt sich die Arterie gewöhnlich sogleich nach ihrem Durchtritt durch das Foramen apicale in eine große Anzahl von Ästen, welche Seitenäste unter rechtem Winkel abgebend in paralleler Anordnung bis zum oberen Ende der Pulpa verlaufen. In der Regel teilen sich die Seitenäste fast unter einem Winkel von 180 Grad und geben unter rechtem Winkel neue Äste ab. Diese anastomosieren in der Form von Arkaden miteinander und sind von Weil als Kapillaren beschrieben worden. Die zu dieser Kategorie gehörigen Gefäße besitzen keine Muskularis mehr, obwohl dieselben von Höhl als vorkapillares Netz bezeichnet werden. Höhl findet nämlich, daß aus diesem Netze erst eigentliche, sich zwischen den Odontoblasten verästelnde Kapillaren entspringen, welche so dünn sind, daß dieselben eben nur noch für rote Blutkörperchen passierbar sind. Aus den arteriellen Vorkapillaren und den eigentlichen Kapillaren geht das Blut in die venösen Vorkapillaren über. Letztere münden in Venen, welche dicht unter den arkadenförmigen Arterien liegen und schließlich in gröberen Venen, welche durch das Foramen apicale austreten.

Morgenstern (46) behauptet 1896, daß sich Kapillargefäße zwischen die Odontoblasten einzwängen und an der Grenze des Dentins blind endigen. Erst bei starken Vergrößerungen konnte Morgenstern die erwähnte Gefäßanordnung wahrnehmen.

Lepkowski (36) schreibt 1901 in einer Arbeit über die Verteilung der Gefäße in den Zähnen fast ausschließlich über die Gefäßversorgung der Zahnkeime. Über die fertig ausgebildeten Zähne schreibt er: „Durch die Mitte der Pulpa verlaufen Bündel von stärkeren Gefäßen. Dieselben verschmälern sich gegen die Peripherie zu und gehen schließlich in Kapillaren über, welche unter der Dentinschicht zwischen den Odontoblasten ein feines Netz bilden. In noch älteren Zähnen verringert sich die Anzahl der Gefäße.“ — Nach Lepkowski finden zwischen den Gefäßen der einzelnen Pulpahörner der mehrwurzligen Zähne keine bedeutenden Anastomosen statt, sondern die Gefäße der vorderen Hörner treten in die vordere Wurzelpulpa und die hinteren in die distale Wurzel. Dadurch wird der Übergang einer Entzündung von einem Pulpenabschnitt auf den anderen erschwert, und es kann z. B. die vordere Wurzelpulpa zerfallen, die hintere dagegen intakt bleiben.

1901 schreibt Walkhoff (77) folgendes: „An der Spitze der Wurzel treten die Blutgefäße und Nerven in ziemlicher Anzahl in das Pulpagewebe ein. Die Arterien teilen sich sehr bald in feinere Zweige, in dem sie nahezu senkrecht, mehr in der Mitte

der Pulpa aufsteigen und dann sich seitlich in zahlreiche Kapillaren auflösen, welche an der Odontoblastenschicht umbiegen, sich allmählich wieder zu größeren Venen vereinen. Das Kapillarnetz reicht in menschlichen Zähnen normalerweise keinenfalls bis in die Odontoblastenlage. Ist die Weilsche Schicht vorhanden, so erscheinen die Gefäße immer unterhalb derselben. — Im Verlaufe eng verbunden mit den Gefäßen sind die Pulpanerven. — Die größeren Blutgefäße sind teilweise, wie Weil nachgewiesen hat, in Furchen der Nervenstämmchen eingebettet."

Cohn (11) schreibt zur gleichen Zeit folgendes: „Es treten mehrere kleine Arterien, von Bindegewebe umgeben, durch das Foramen apicale ein und lösen sich im Pulpagewebe zu Kapillaren auf. Letztere lassen sich nur bis an die Odontoblasten verfolgen, so daß die Ernährung des Dentins durch Saftzirkulation in den Dentinfasern erklärt werden muß."

Zuckerkandl (85) schreibt 1902 folgendes: „Die Zahnarterien bilden äußerst feine Gefäße, die durch das Wurzelloch in die Pulpa dentis eintreten. Jede Zahnarterie ist einfach, ich habe aber zuweilen zwei Arterien gefunden, die das Wurzelloch passieren."

Fischer und Landois (16) berichten 1908 über die Ergebnisse ihrer Untersuchungen folgendes: „Das Gefäßsystem der Zahnpulpa besteht meistens aus mehreren Arterien, Venen und reichlichen Kapillaren, die besonders in der Odontoblastenschicht ein feinverteiltes und verzweigtes Netz bilden, das wir auf Grund unseres Injektionspräparates am deutlichsten zur Anschauung bringen. — Denn der Reichtum an Gefäßen der Pulpa, besonders an Arterien, ist großen Schwankungen unterworfen. — Handelt es sich um einen Vorgang mit aktiver Hyperämie, so kommt es nicht nur allmählich zur Erweiterung der einzelnen Arterien, sondern auch zur Neubildung von Gefäßen, ein Vorgang, den man allgemein als Vaskularisation bezeichnet. Solche Pulpen zeigen im mikroskopischen Bilde eine enorme Vermehrung der Blutgefäße, vor allem der Arterien, und eine starke Auflockerung der Grundsubstanz durch ausgetretenes Ödem.

Schweitzer (71) schreibt 1909 eine ausführliche Arbeit über die Gefäßversorgung der Pulpa. Er schreibt darin folgendes: „Zunächst muß ich nach meinen Präparaten die häufig relativ sehr bedeutende Zahl der in die Wurzel eintretenden bezw. dieselben verlassenden Gefäße schärfer, als dies bisher in der Literatur geschehen, hervorheben. In Längsschnittserien

durch die Wurzel sehe ich in einzelnen der das Foramen apicale enthaltenden Schnitte die im Foramen dicht zusammengedrängten Gefäße fächer- oder strahlenartig sich ausbreiten. In einem ca. 300 μ dicken Längsschnitt zähle ich etwa 16 solcher Stämmchen an einer einzelnen Molarwurzel. In einem Querschnitt, der die Wurzelspitze unmittelbar am Apex traf, zählte ich bei einem unteren Caninus etwa 35 einzelne Blutgefäßquerschnitte. Selbst noch innerhalb des Wurzelloches, in dem Endabschnitt des Wurzelkanals, der nach dem Aufhören des Dentins nur noch im Zement verläuft, biegen bereits Gefäße, zum Teil in erheblicher Stärke, stumpf- oder aber auch rechtwinklig von den Pulpagefäßen ab, um seitlich durch das Zement hindurch die Wurzelhaut zu erreichen. Ich verfüge über Querschnitte von Wurzeln, in welchen diese seitlich abführenden Gefäße in ihrer gesamten Länge getroffen sind, ein Beweis für ihre ziemlich rechtwinklige Abzweigung von den Pulpagefäßen. Da die geschilderten Befunde in einer größeren Anzahl von Schnitten wiederkehren, deren Serien verschiedenen Objekten in verschiedenem Alter entstammen, so dürfte denselben wohl allgemeinere Bedeutung zuzuerkennen sein. Die Abzweigungen im Zement beginnen erst nahe der Wurzelspitze, schätzungsweise ¾—1 mm von der Spitze entfernt. Die Mehrzahl dieser Gefäße scheint, womit ich de Sarrasan Recht gebe, nach buccal- bezw. lingualwärts auszutreten. Nicht im gleichen Umfange bestätigen kann ich dagegen die Angabe de Sarrans, daß diese seitlich abbiegenden Gefäße sehr häufig weiter kronenwärts schon abbiegen, d. h. also auch das Dentin durchdringen. Derartiges habe ich nur in vereinzelten Fällen mit Sicherheit feststellen können." — Schweitzer machte dann noch Längsschnitte, die fast tangential an der äußersten Pulpagrenze entlang, aber noch durch das Dentin hindurch, geführt wurden. Er schreibt darüber folgendes: „Wir sehen unter einer durch feine Streifung erkennbaren Dentinschicht ein relativ sehr regelmäßiges Maschenwerk die Oberfläche der Pulpa überziehen. Die Maschen sind von polygonaler oder rundlicher Gestalt. Da, wo mehrere Maschen zusammenstoßen, finden sich lacunäre Erweiterungen der Netzbildenden Gefäße. Die Unterschiede in Größe und Form der Maschen sind, wenn auch vorhanden, so doch relativ gering. Bei verschiedener Einstellung des Mikroskops erkennt man mehrere Lagen, also eine gewisse Tiefenausdehnung des Netzes. Innerhalb jeder Kapillarmasche wird eine dergestalt von Blut umspülte größere Gruppe von Odontoblastenzellen liegen (Vergrößerung nur

28:1). In der Tiefe sieht man die großen längsgerichteten Gefäße der Pulpa durch die Maschen des Netzes hindurchschimmern."

1913 schreibt Landsberger (35) über den Kreislauf in der Pulpa folgendes: „Die Gefäße der Zähne gehen unmittelbar aus denen des Kiefers hervor. — In den Knochenkanälen, wo sich wegen der Unnachgiebigkeit der Wandungen Stauungen am ehesten entwickeln könnten, kommen sie gerade am seltensten vor und zwar deshalb, weil jede Arterie in den Kanälen von einem Venennetz umgeben ist, das mehr Blut in sich aufzunehmen vermag, als die Arterie zuzuführen im Stande ist. (Schon Zuckerkandl weist in seiner Anatomie der Mundhöhle besonders auf diese sinnreiche Anlage hin.) — An den Zähnen ist die Eingangspforte für die Blutgefäße im Vergleich mit dem Durchmesser des Wurzelkanals und dem der Pulpenkammer nur ganz winzig, so daß durch das Foramen apicale selbst bei starker Strömung das Blut nur ganz allmählich in die Pulpa gelangen kann. Eine heftige Blutwelle, wie sie im Gefolge einer Fluxion zustande kommt, wird sich am Foramen apicale brechen und der größere Teil des Blutes wird, statt in den Wurzelkanal zu gelangen, nach der Wurzelhaut hin abfließen. Die Wurzelhaut aber, die das Foramen apicale ringförmig umgibt, wird durch diesen plötzlichen Zustrom von Blut anschwellen und die Eingangspforte zum Zahn gewissermaßen einschnüren, so daß die Zuströmung zur Pulpa noch mehr erschwert wird. — Wir sehen also in der Zugangspforte des Foramen apicale und in der unmittelbar daran inserierenden Wurzelhaut eine Art Sicherheitsvorrichtung, um einer plötzlichen Blutüberfülle vorzubeugen."

Sicher und Peter (73) bestreiten diese theoretischen Erwägungen Landsbergers über die Vorgänge in der Wurzelhaut.

1922 schreibt v. Ebner (13) folgendes: „Die durch die Wurzelkanäle ein- und austretenden Arterien und Venen liegen mitten im Pulpagewebe und verästeln sich hauptsächlich nach der Längsrichtung des Zahnes. Die Arterien haben eine deutlich entwickelte Ringmuskulatur und verlaufen teilweise mit den Nerven (Bödecker, Weil) und sind oft in Furchen der Nervenstämmchen eingelagert. Die zahlreichen Kapillaren liegen größtenteils sehr oberflächlich und reichen nicht selten bis in die Odontoblastenlage (Annell). Die Venen erscheinen am Querschnitt meistens als klaffende Lücken des Pulpagewebes; glatte Muskeln sind an ihnen nur da und dort zu sehen. Lymphgefäße wurden erst in neuerer Zeit von G. Schweitzer (1907

und 1909) bei jungen Hunden und Affen durch Injektion nachgewiesen. Es fanden sich wenige relativ weite Gefäße im Wurzelteil der Pulpa, welche durch Zusammenfluß von Lymphröhren des Kronenteils entstehen und nach dem Durchtritt durch den Wurzelkanal mit den Blutgefäßen verlaufen und mit den Lymphgefäßen des Zahnfleisches in Verbindung stehen."

Lavoreiria (34) schreibt 1925 bereits: „An der Pulpa lassen sich 2 Abteilungen unterscheiden, eine zentrale, welche den größten Teil einnimmt, und eine periphere, die längs dem Dentinrande liegt. — Sehr reich ist die mittlere Zone an Gefäßen, die in allen möglichen Richtungen verlaufen. Lymphgefäße finden sich dagegen keine, weder im zentralen noch im peripheren Abschnitt."

Wesentlich ausführlicher schreibt Wellings (80) 1926: „Die Blutgefäße der Pulpa bilden in ihren letzten Endverzweigungen ein außerordentlich feines Kapillarsystem, das am Rand sehr eng mit der Odontoblastenschicht zusammenhängt. Diese Verbindung ist wichtig, um einen Stoffwechsel zwischen den Gefäßen und dem Dentin zu ermöglichen. Der Transport von Elementen in den Kapillaren findet durch Muskelkontraktionen statt, die dank feinster Zellen, der Rougetschen Zellen, ermöglicht werden. Allerdings ist dadurch die Diapedese gewisser Stoffe, die bei muskellosen Kapillaren ohne weiteres von statten gehen kann, unmöglich gemacht. — Die Gefäße sind von Nervenfasern begleitet, welche marklos sind und in einem Netzwerk die Gefäße umspinnen. Ganglienzellen sind jedoch keine vorhanden. Die Erregung der Nerven erfolgt wahrscheinlich auf sympatischem Wege, in dem durch eine Reizung des sympatischen Nervensystems eine Kontraktion der Kapillaren eintritt. Zur Erweiterung dienen dann sensorische Nerven, die in dem Mummeryschen Komplex sich finden."

Auch Gaini (19) geht 1926 genauer auf die Gefäßversorgung der Pulpa ein. Er schreibt: „Enge Beziehungen bestehen zwischen der Anordnung des Stützgewebes in der Pulpa und den Blutgefäßen. In der Wurzel des menschlichen Zahnes ist das Stützgewebe in der Peripherie ohne besondere Anordnung und weitmaschig. Im Zentrum wird es dichter und zeigt parallele längsgeordnete Bündel. Die Gefäße laufen durch diesen zentralen Teil zwischen den früher erwähnten Bündeln hindurch. Im kleinen Teil streben die Fascienbündel auseinander, und auch das Netz der Gefäße hat das Aussehen einer radiären Anordnung. Sie laufen teils allein, teils sind sie von

Nerven begleitet. Handelt es sich um Arterien, so besitzen sie Endothel und eine schwache Muskelschicht, die bei den Venen fehlt. Auch die Adventitia ist bei den letzteren sehr reduziert. — Das Lumen der Kapillaren ist weit. Sie unterscheiden sich von den Venen durch die netzförmige Anordnung. Ihre Ausdehnung erstreckt sich nicht nur bis zu den Odontoblasten, sondern zwischen diesen hindurch in das Gewebe hinein. An ihnen sind deutlich die der Kontraktion dienenden Rougetschen Zellen zu erkennen. — Schnitte durch Fötuszähne zeigen, daß hier Arterien und Venen viel leichter zu unterscheiden sind, so daß also im späteren Leben eine Degeneration zu erfolgen scheint. Diese hängt vielleicht zusammen mit dem späteren Ausbau der kollagenen Fasern, welche die Gefäße einschließen, sodaß sie nur aus Endothel bestehen."

Münch (49) schreibt 1927 folgendes: „Bei allen meinen Präparaten habe ich gefunden, daß der Verlauf der Nervenstämme sich streng an die Richtung der Gefäße hält. An quer getroffenen Gefäßen kann man beobachten, daß deren Wände ebenfalls von Nervenfasern ringförmig umgeben sind, sodaß also die Gefäßwände selbst noch ein Nervenfasernetz umspinnt. Die längs der großen Gefäße verlaufenden Hauptnervenstämme versorgen sowohl erstere, geben aber auch Zweige ab zu den kleinen Arterien und umspinnen dieselben. Wir finden also hier die Eigentümlichkeit, daß sensible Nerven, — als solche müssen wir die Nerven der Pulpa bezeichnen, — motorische Fasern abgeben, welche durch ihr netzartiges Umschließen der Arterien zweifellos eine vasokonstriktorische Tätigkeit ausüben." (Mummery ist derselben Ansicht.)

1928 schreibt Sicher (72) im Misch: „Die Gefäße der Pulpa, Arterien und Venen liegen mit ihren größten Stämmen in der Mitte der Pulpa und sind durch Kapillarnetze verbunden, die besonders dicht unter der Odontoblastenschicht entwickelt sind, ja auch in diese Schicht hinein reichen können. — Das Vorkommen von echten Lymphgefäßen in der Pulpa kann nach den neuesten Untersuchungen von Solkower, der sie durch Gasfüllungen sichtbar machte, als gesichert gelten. Sie schließen sich in ihrem Verlaufe den Venenstämmen an."

Im selben Jahre scheibt de Jonge-Cohen (30) folgendes: „In der Pulpa bilden die Gefäße ein sehr feines Kapillarnetz an der Basis der Odontoblasten oder bei Anwesenheit der Weilschen Schicht unter der letztgenannten. — Die Lymphgefäße der Pulpa führen in größere Äste, welche bei den Oberkiefer-

zähnen zum Teil in die submaxillären Lymphdrüsen münden. Ein Teil geht durch das Foramen infraorbitale zum Antlitz und vereinigt sich mit den Lymphgefäßen der lateralen Augenlider-abschnitte und mündet in die Nodi lymphatici auriculares ant. und submaxillares. Die Lymphgefäße der Unterkieferzähne münden wahrscheinlich in die Nodi submaxillaris oder Nodi cervicales profundi superiores."

Meyer (43) schreibt 1929 im Port-Euler: „Die Arterien, die die Pulpa versorgen, ziehen vom Periodontium her durch das Foramen apicale hinein. Auch wenn nur ein Foramen vorhanden ist, sieht man doch meist schon mehrere Einzelstämme eintreten, die dann nach ihrem Eintritt sich bald noch mehrfach wieder teilen. Es gehen in sanftem Bogen kleine Gefäße und Kapillaren gleich zu der Peripherie der Wurzelpulpa, doch die Hauptmasse der Gefäße wird nach der großen Kronenpulpa zu weiter geführt, wo die Endaufteilung dann stattfindet. Die Kapillaren ziehen meist nur bis zur zellreichen Zone, um dort zu rückläufigen Schlingen umzubiegen; nurmehr vereinzelte Kapillaren ziehen bis in die Weilsche Zone und sogar bis in die Odontoblastenschicht. Während die arteriellen Gefäße mehr im Zentrum der Kanal- und Kronenpulpa verlaufen, gehen die venösen Gefäße mehr in den äußeren Schichten zum Foramen zurück, um dort die Pulpa wieder zu verlassen. Bei stärkerer Vergrößerung erkennt man, daß die arteriellen Gefäße meist vom Typ der Präkapillaren sind. — An die aus den zirkulären Muskelzellen bestehende Media dieser Präkapillaren schließt sich eine nur angedeutete Externa an. Man sieht jedenfalls die Zellen und Fibrillen der Nachbarschaft zirkulär um das Gefäß angeordnet, und auch bei Längsschnitten kann man feststellen, daß einzelne Zellen und Fasern der Pulpa sich dem Längsverlauf der Gefäße anschließen. — Die kleinen Venen der Pulpa sind ihrem Bau nach nicht von den Kapillaren zu unterscheiden, ihr Lumen ist nur größer. Auch die starken Venen besitzen in der Pulpa keine Muskelzellen, nur die Bindegewebszellen und die Fibrillen legen sich ihnen an. — . . . . Die Frage, ob die Pulpa ein ausgebildetes Lymphsystem besitzt, ist noch immer nicht geklärt. Jedenfalls ist es noch nicht gelungen, den sicheren Beweis dafür zu erbringen. Schweitzer konnte Spuren eines Lymphgefäßnetzes in der Pulpa nachweisen, aber dieses Netz nicht aus der Pulpa hinausgehen sehen. Damit spricht auch der klinische Befund überein, daß bei einer Entzündung der Pulpa die zugehörigen Lymphdrüsen nicht reagieren; erst wenn die Entzündung auch aufs Periodontium übergegriffen hat,

findet man die zugehörigen Lymphdrüsen mit beteiligt an dem Prozeß."

1931 schreibt Cahn (8) folgendes: „Die Gefäße der Pulpa sind Kapillaren, bei welchen eine Unterscheidung zwischen Venen und Arterien nicht möglich ist."

1932 schreibt Meyer (44) jedoch: „Es zieht eine Arterie hinein und eine Vene heraus. In den meisten Fällen jedenfalls findet man nur je ein arterielles und ein venöses Gefäß im Foramen apicale. Kurz oberhalb des Foramen aber gibt die Arterie schon kleine Seitenzweige ab und nimmt die Vene noch Seitenzweige auf, so daß man dann schon mehrere Gefäßschnitte bei Querschnittspräparaten des Wurzelkanals sieht.

Die den Zahn versorgenden Gefäße, die Arteria und Vena dentis, sind zu den kleinsten ihrer Art zu rechnen, die fast unmittelbar vor dem Übergang zu Kapillaren stehen, bezw. soeben aus den Kapillaren hervorgegangen sind. Man spricht deshalb auch von präkapillaren Arterien und postkapillaren Venen. Diese kapillarnahen Gefäße sind relativ dünnwandig, die Venen natürlich dünnwandiger als die Arterien. Die Arterien der Pulpa sind erkenntlich an dem 2—3 schichtigen Muskelring der Media und an einer deutlich ausgeprägten Externa (Adventitia), die nicht allein eine longitudinale, sondern auch eine deutliche zirkuläre Anordnung bis weit in die Nachbarschaft aufweist. Den Venen der Pulpa, die sehr dünnwandig sind, fehlt gegenüber den Arterien zunächst die geschlossene, stark in Erscheinung tretende Muskularis. Auch haben sie nur eine ganz zart angedeutete Adventitia. —Eine große Anzahl von Kapillaren versorgt geflechtartig besonders die Peripherie der Pulpa; bis unmittelbar in die Odontoblastenschicht hinein kann man hier die Kapillaren verfolgen. — Der wahre Gefäßreichtum der Pulpa kommt im gewöhnlichen Präparat nicht zur Geltung. . . . . Deutlich sieht man das ganze Gefäßsystem der Pulpa dargestellt, wenn eine venöse Stauung des Rückflusses stattgefunden hat, während der arterielle Zufluß nicht verhindert wurde. — Dann treten auch die engsten Kapillaren hervor, und man kann sogar schon bei schwacher Vergrößerung erkennen, daß sie kleine Endschlingen zwischen den Odontoblasten bilden. — Oftmals kann man das einziehende Gefäß direkt in das dicke Nervenbündel eingelagert finden." Über die Lymphgefäßversorgung schreibt Meyer in seinem Lehrbuch nichts Neues.

Die letzte Arbeit über die Gefäßversorgung der Pulpa erschien 1933 von Faber (14): „Die Blutgefäße haben eine außerordentlich dünne, zum Teil in ihren Schichten stark reduzierte

Wandung (Gaini, Meyer). Sie enden in einem geflechtartigen Kapillarsystem, das in Verbindung mit der Odontoblastenschicht steht (Wellings, Gaini, Sicher, Meyer, Fischer), wobei sich die Kapillaren auch zwischen die Odontoblasten hineinerstrecken (Meyer, Fischer), ja bis an deren peripheres Ende verlaufen (Gaini, Fischer). Fish, Gaini und Wellings beschrieben in der Kapillarwandung das Vorhandensein von kontraktiven Zellen (Rougetsche Zellen), mit deren Hilfe Nährstoffe in das Zahnbein gewissermaßen hineingetrieben werden sollen." — „Die Existenz von Lymphgefäßen in der Pulpa des fertigen Zahnes wird noch nicht eindeutig bejaht. Neuerdings haben Selkower sowie Noyes Lymphgefäße festgestellt; ebenso sprechen sich Bödecker und ganz besonders Fish für deren Vorhandensein aus. Die Nerven der Pulpa verlaufen, wie schon länger bekannt, vor ihrer Endausbreitung eng angeschlossen an die Gefäße, dabei ist öfter ein Gefäß direkt in das Nervenbündel eingelagert (Münch, Meyer, Catania).

Die Frage über das Vorhandensein von Lymphgefäßen in der Zahnpulpa ist in der Wissenschaft schon sehr oft aufgeworfen worden. Es besteht nicht nur ein rein theoretisches Interesse, diese Frage zu beantworten. Die große praktische Bedeutung des lymphatischen Systems bei der Bekämpfung verschiedener entzündlicher Prozesse veranlaßte viele Forscher, Versuche über die Lymphgefäßversorgung anzustellen. Die Versuche, in der Pulpa Lymphgefäße anatomisch darzustellen, haben leider bis auf wenige Ausnahmen zu Mißerfolgen geführt. Die Schwierigkeit bestand früher vor allen Dingen darin, daß man versuchte Lymphgefäße nach der Gerotaschen Methode zu injizieren. Nun gelangt aber eine zentrifugale Injektion von Farbstoffen nicht in die Peripherie, weil der Klappenapparat der Lymphgefäße entgegengesetzt ist. Die Injektion von der Peripherie aus ist wieder nicht möglich, weil ja die feinsten Ausläufer des Lymphsystems gerade gesucht werden und auf Grund ihres geringen Volumens eine Injektion unmöglich machen. Erst in neuerer Zeit ist man von dem Injektionsverfahren abgekommen und versucht jetzt das Vorkommen von Lymphgefäßen in der Pulpa durch ein neues Verfahren von Selkower, der die Lymphgefäße durch eine Gasfüllung sichtbar machen will, zu beweisen. Außerdem haben viele Forscher auf Grund von klinischen Untersuchungen Lymphgefäße in der Pulpa nachweisen wollen.

In der bisherigen Literatur ist schon viel für und wider das Vorhandensein von Lymphgefäßen in der Pulpa geschrieben

werden. Die Mehrzahl der Autoren beschränkt sich auf die Registrierung der einfachen Tatsache der Unauffindbarkeit der Gefäße, andere verneinen direkt ihre Existenz ohne Begründung. Wieder andere leiten auf Grund der vielen Mißerfolge, Lymphgefäße nachzuweisen, ihr negatives Urteil ab. Einige wenige Autoren sind der Auffassung, daß das Fehlen von Lymphgefäßen in der Pulpa unwahrscheinlich sei (Sappey). Eine Anzahl von Autoren, unter anderen auch Scheff, Partsch, Preiswerk und Röse, behaupten, daß die Zahnpulpa keine Lymphgefäße besitzt und deshalb bei einer Erkrankung unbedingt zugrunde geht. Andere wieder, wie zum Beispiel Walkhoff und Miller behaupten ebenfalls, daß keine Lymphgefäße vorhanden wären, halten es jedoch für möglich, die Pulpa bei einer leichten Erkrankung auszuheilen.

Man hat vielfach versucht, die Frage über das Vorhandensein von Lymphgefäßen in der Pulpa auf klinischem Wege zu klären. So zum Beispiel Odental, Hoppe, Berten, Körner, Ollendorf und Partsch. Aber die Ergebnisse aller dieser Untersuchungen weichen so sehr voneinander ab, daß große Meinungsverschiedenheiten bestehen.

Bödecker (5) schreibt 1883: „Lymphgefäße lassen sich in der Pulpa in kleiner Zahl nachweisen."

Sappey (64) ist der festen Überzeugung, daß Lymphgefäße in der Pulpa existieren müssen; trotz völligen Fehlschlagens häufiger eigener Versuche hält er an seiner Überzeugung fest.

Odenthal (52) stellte 1887 Ermittelungen über die Beziehungen zwischen kariösen Zähnen und Lymphdrüsenschwellungen an. Er untersuchte 987 Kinder und behauptet auf Grund seiner Ergebnisse, daß Lymphgefäße in der Pulpa vorhanden wären. Er spricht in seiner Arbeit von einer Resorbtion infektiösen Materials von der Pulpa aus, ohne nähere Beweise oder Quellen anzugeben.

Röse (63) schreibt 1892: „Lymphgefäße, Lymphspalten usw. kommen in der Pulpa nicht vor."

Hoppe (27) glaubt durch seine Untersuchungen einen sicheren Nachweis für die Infektion der Kieferlymphdrüsen von kariösen Zähnen aus erbracht zu haben.

Ungefähr zur gleichen Zeit hat Berten (4) Statistiken gemacht und kommt zu demselben Ergebnis, daß ein Zusammenhang der Drüsenschwellungen mit kariösen Zähnen besteht, trotzdem die einzelnen prozentualen Verhältnisse wesentliche Verschiedenheiten voneinander aufweisen.

Carrera (10) legte die Pulpa frei und brachte leicht resorbierbare, zum Teil stark toxisch wirkende Stoffe darauf. Auf Grund seiner negativen Resultate bestreitet er das Vorkommen von Lymphgefäßen in der Pulpa.

Körner (32) legte die Pulpa frisch extrahierter Zähne frei und versuchte etwa vorhandene Lymphbahnen in der Pulpa durch Einstich in das Pulpagewebe nach der Gerotaschen Methode zu färben. Diese Versuche sind aber fehlgeschlagen, da er Venenfüllungen erhielt. Körner machte später einen anderen Versuch. Er brachte auf die freigelegte Pulpa narkotisierter Hunde fein verteilten Farbstoff, verschloß die Cavität und tötete diese Hunde nach 2—3 Tagen. Er konnte dann Farbstoffteilchen bis zur Wurzelspitze und in sehr geringer Menge sogar bis in die Kortikalschicht der zugehörigen Lymphdrüsen verfolgen. Allerdings konnte er eine Beziehung des Weges nicht nachweisen. Körner kommt auf Grund dieser Ergebnisse zu dem Schluß, daß die Pulpa keine Lymphgefäße besitze, wohl aber resorbieren könne.

Ollendorff (53) machte im Jahre 1898 Versuche, Lymphgefäße von der Zahnpulpa aus zu injizieren. Er injizierte die Pulpen nicht extrahierter Zähne an Leichen. Über seine Ergebnisse schreibt er folgendes: „Die Injektionen nach Gerota haben, wie zu erwarten war, negative Resultate ergeben, da wie ich später ausführen werde, und auch Körner in seiner Arbeit hervorhebt, Lymphgefäße in der Pulpa nicht existieren. Wenn wir dies als Tatsache hinnehmen, so ist meiner Meinung nach damit auch gesagt, daß die Pulpa nicht resorbieren kann." — Ollendorff will diesen Befund Körners durch Verunreinung der betreffenden Schnitte und durch Aufsaugen von auf das Zahnfleisch gelangten Farbstoffteilchen durch die Lymphbahnen des letzteren erklären.

Auch Schweitzer vertritt den Standpunkt, daß es eine Resorbtionsfähigkeit der Pulpa nicht geben kann, wenn sie keine Lymphbahnen besitzt. (Vergl. Ollendorff D.M. f. Z. 1898.)

Nach Poirier beweist der Umstand, daß Farbstoffteilchen in der Submaxillaris gefunden wurden nur, daß die Zwischenräume der Pulpa mit den Lymphgefäßen in Verbindung stehen, nicht aber das Vorhandensein lymphatischer Gefäße.

Auch Moste (47) hat Versuche über das Vorhandensein von Lymphgefäßen in der Pulpa angestellt, bekam aber keine positiven Resultate.

Klein erklärt Endothelmembranen um die Blutgefäße der Pulpa für Wände von Lymphscheiden.

Nach Hopewell-Smith ist es bedeutungslos, ob ein Lymphgefäßsystem in der Pulpa vorhanden ist oder nicht, da seiner Meinung nach die ganze Pulpa in die Lymphe eingetaucht ist.

Fischer behauptet 1908, in der Odontoblastenschicht feine perivasculäre Spalten gefunden zu haben.

Arbikossow, Wangemann, Polakow, Port und Euler glauben auf Grund ihrer klinischen Erfahrungen, daß Lymphgefäße in der Pulpa vorhanden sind.

1899 schreibt Bödecker (6) folgendes: „In betreff der Lymphgefäße der Zahnpulpa kann ich aussagen, daß ich in manchen Präparaten verzweigte Gefäße vom Durchmesser der Venen, ohne Adventitialhülle, gesehen habe, von großen flachen und etwas vorspringenden Endothelien zusammengesetzt. Diese Gefäße halte ich für Lymphgefäße, da sie fein granuliertes coaguliertes Eiweiß enthalten, spärliche granulierte Körperchen und eine beschränkte Anzahl von Blutkörperchen. Was die Verteilung der Lymphgefäße anbelangt, so enthalte ich mich bestimmter Angaben."

Partsch (56) behauptet 1899 auf Grund seiner klinischen Erfahrungen, daß die Pulpa keine Lymphgefäße besitze. Er schreibt, daß von Waldeyer bis Couillard keinem Autor der Nachweis von Lymphbahnen in der Pulpa gelungen sei.

Schweitzer (70) ist im Jahre 1909 der Erste, der auf Grund seiner positiven Versuchsergebnisse das Vorkommen von Lymphgefäßen in der Pulpa für erwiesen hält. Bei seinen Versuchen ging er von der Voraussetzung aus, daß Kommunikationen zwischen etwa vorhandenen Lymphgefäßen der Pulpa und den Lymphgefäßen des Zahnfleisches bestehen müßten. Da Wedl und v. Ebner gleiche Kommunikationen der Blutgefäße des Zahnfleisches mit denen des Periodontiums und Dorendorf den Zusammenhang der Lymphgefäße des Periodontiums mit denen des Zahnfleisches schon nachgewiesen hatten, wurde Schweitzer in seinem Glauben noch gestärkt. Für ihn bestand aber noch die große Schwierigkeit, gegen die normale Richtung des Lymphstromes zu injizieren. Doch auch hier verließ sich Schweitzer auf Angaben anderer Autoren, vor allen Dingen auf Hyrtl, der den Rat gibt, auch gegen die Stromrichtung zu injizieren, weil ja der Klappenschluß bei Lymphgefäßen nicht überall ein in dem Grade absoluter wie bei den Venen ist. Als Material benützte Schweitzer Ober- und Unterkiefer von Affen, Hunden und Kaninchen und einen im 8.—9. Monat befindlichen menschlichen Fötus. Er hatte, abgesehen von einem embryonalen menschlichen Zahnkeim, nur bei Milchzähnen Erfolg mit seiner

Injektionsmethode. Über die Ergebnisse seiner Untersuchungen schreibt er folgendes: „In der Zahnpulpa sowohl des ausgebildeten Zahnes wie des embryonalen Zahnkeimes ist zum ersten Mal durch Injektion das Vorhandensein von Lymphgefäßen festgestellt, über deren Zahl, Verlauf und Verzweigung jedoch erst wenige Einzelbeobachtungen vorliegen. Nach diesen bilden sich aus Büscheln von Saugröhren in der Kronenpulpa ein oder wenige Lymphgefäße von sehr weitem Lumen, welche durch die Länge der Wurzelpulpa hindurchführen. Sowohl die Submaxillardrüsen wie der Hauptknoten der tiefen Cervicaldrüsen am Zusammenfluß der Venae facialis communis und jugularis interna sind somit auch als „Dentale Lymphdrüsen" (Waldeyer) zu bezeichnen." — Die Tatsache, daß bei Entzündungen der Pulpa keine Schwellungen der regionären Lymphdrüsen auftreten, erklärt Schweitzer folgendermaßen: „Bei pathologischen Verhältnissen treten in Pulpencavum Kompression und Stase auf, so daß ein Ausbleiben der Lymphadenitis wohl zu verstehen wäre. Als Vergleich könnte man ja eine Markphlegmone eines Röhrenknochens nehmen, die auch ohne Lymphdrüsenschwellung vor sich geht."

Magnus (39) hat 1922 eine andere Möglichkeit gefunden, Lymphgefäße darzustellen, und zwar wird aus der Injektionsflüssigkeit Gas zur Abspaltung gebracht. Die luftgefüllten Hohlräume der Lymphgefäße sind dann sehr gut sichtbar, vor allem unter Wasser bei starker seitlicher Beleuchtung. Magnus nimmt dazu Wasserstoffsuperoxyd, das bei Berührung mit der Katalase der Lymphe Sauerstoff abgibt. Er sprengt den Zahn und träufelt dann Wasserstoffsuperoxyd auf die Pulpa. Nach seinen Versuchen erscheint zuerst das charakteristische stark verzweigte Netz der Blutkapillaren. Das Gewebe der Pulpa ist durch das Abreißen der Tomes'schen Fasern „offen" und das Wasserstoffsuperoxyd kann in das Blutgefäßsystem eindringen. Die Gasfüllung der Kapillaren ist jedoch sehr flüchtig und die Blutgefäße geben ihren Gasgehalt sehr bald wieder ab. Es erscheint dann aber, tiefer gelegen und morphologisch absolut anders angeordnet, ein anderes System. Es ist ein krauses Gebilde stark lichtbrechender Räume, die überall kommunizieren. Man sieht fingerförmige, stumpf endende Fortsätze (Stenosen) und sehr plötzliche Volumenschwankungen. Daß präformierte Hohlräume bestanden, ist selbstverständlich, denn da das Wasserstoffsuperoxyd ja nur aufgetropft wurde, muß es durch einen anatomisch präformierten Gang in die Tiefe des Gewebes gelangt sein. Daß es keine Blutgefäße sein können, steht außer-

dem fest, denn bei diesen ist die Gestaltung viel klarer und gesetzmäßiger und der Vorgang der Gasfüllung ganz anders, unruhig und viel flüchtiger. Da die gasgefüllten Räume nicht zum Blutgefäßsystem gehören, müssen es Lymphräume sein. Ob es sich nun um Lymphgefäße mit eigener Endothelwandung handelt oder nur um Lymphspalten, konnte Magnus nicht feststellen.

1926 schreibt Fish (17), daß sich in dem kapillaren Netzwerke der Pulpa contractile Zellen finden, welche durch Zusammenziehen und Ausdehnen eine Art Pumptätigkeit entwickeln und gewissermaßen durch Ebbe und Flut die Lymphe in die Dentinröhrchen hineindrücken. Fish machte seine Versuche mit chinesischer Tusche und fand, daß die Tusche bis ins mittlere Drittel des Dentins eingedrungen war. Bei Versuchen mit Methylenblau war das ganze Dentin gefärbt. Da nach seiner Meinung die Tusche nur resorbiert worden sein kann, kommt er zu der Ansicht, daß in den Dentinröhrchen eine Lymphzirkulation stattfindet.

Solkower (74) berichtet 1927 über seine Versuche zur Feststellung von Lymphgefäßen in der Pulpa folgendes: „Obwohl unsere Arbeit noch nicht abgeschlossen und histologische Untersuchungen weitergeführt werden, halten wir es für möglich, auf Grund von 680 Untersuchungen von Milch- und bleibenden Zähnen im Alter von 1—43 Jahren, wie auch auf Grund unserer Kontrolluntersuchungen, zu behaupten, daß in der Zahnpulpa sowohl der Milch- wie auch der bleibenden Zähne Lymphgefäße wie auch perivasculäre Räume vorhanden sind."

Noyes (51) begann sich 1915 mit der Erforschung der Lymphdrainage zu beschäftigen. Er folgte der Methode Schweitzers, und es gelang ihm ebenfalls, einwandfrei injizierte Lymphgefäße in der Pulpa festzustellen. Noyes hat dann einen neuen Experimentationsvorgang gewählt. Er versuchte, ob die Lymphgefäße von der dentalen Pulpa durch die Dentinkanälchen zu injizieren sind. Er gebrauchte zu seinen neuen Versuchen eine komplizierte Apparatur und versuchte den flüssigen Farbstoff mit Hilfe von großem Überdruck durch die Dentinröhrchen durchzupressen. Leider hat Noyes noch nichts Definitives über die Resultate dieser Versuche berichtet.

Mela (41) machte 1932 an zwei jungen Hunden Versuche über das Vorkommen von Lymphgefäßen in der Pulpa. Er öffnete die Pulpahöhle des unteren Milcheckzahnes, beschickte sie mit Tuberkelbazillen und verschloß sie wieder mit Zement. Nach zwei Monaten wurden die Tiere getötet. Die Pulpa zeigte sich spezifisch tuberkulös erkrankt; ebenso zeigten die sub-

maxillären Lymphdrüsen der entsprechenden Seite eine Schwellung und typische Tuberkulose, während das Periodontium intakt war. Aus dieser Erscheinung schließt Mela, daß die tuberkulöse Infektion der Lymphdrüsen nicht durch direkte Fortsetzung, sondern auf dem Lymphwege zustande gekommen sein muß, was ohne Lymphbahnen in der Pulpa unmöglich gewesen wäre.

Bei meinen eigenen Versuchen ging ich folgendermaßen vor:

Ich nahm einwurzlige Zähne mit vollkommen gesunder Pulpa, die aus irgend einem Grunde entfernt werden mußten. Die Zähne wurden gleich nach der Entfernung aus der Mundhöhle in Formalin gehärtet und blieben zu einem Teil 3 Tage, zum anderen Teil 6 Wochen in Formalin liegen. Ich hatte festgestellt, daß sich die Pulpen beim Schneiden sehr leicht von dem Dentin lösten und wollte durch die längere Fixation ein besseres Schneiden ermöglichen. Die Zähne wurden dann in 8% Salpetersäure entkalkt. Es stellte sich heraus, daß die Zähne, die nur drei Tage in Formalin gelegen hatten, schon nach 6—8 Wochen völlig entkalkt waren. Der andere Teil der Zähne, der 6 Wochen gehärtet worden war, brauchte 4—5 Monate, bis er soweit entkalkt war, daß man die Zähne gut schneiden konnte. Ich erhielt dann aber auch bei weitem bessere Präparate. Ob dies nun allein an der längeren Härtung gelegen hat, kann ich nicht behaupten, da ich darüber keine eingehenden Versuche angestellt habe. Ich fertigte Gefrierschnitte an und färbte diese 1. nach „van Gieson", 2. mit Hämatoxylin-Eosin und 3. nach einer kombinierten Methode mit Osmium und Tannin. Man legt die Präparate ¼Stunde in Osmiumsäure 1/500, wässert ¼Stunde und bringt sie dann ¼ Stunde in 10% Tanninlösung, die mit kleiner Flamme erhitzt wird. Anschließend wieder ¼ Stunde wässern, dehydrieren, in Xylol legen und einbetten in Canadabalsam.

Ich untersuchte die Gefäßversorgung der Pulpa an Längs-, Quer- und Tangentialschnitten, die die Pulpa gerade noch berührten. Dabei konnte ich folgendes feststellen:

Durch das Foramen apicale geht bei jedem Zahn nur eine Arterie und eine Vene. Die Vene ist in allen Fällen größer als die Arterie. Sie verläuft mehr peripher, während die Arterie dagegen immer zentral durch das Foramen apicale zieht. Siehe Bild 1.

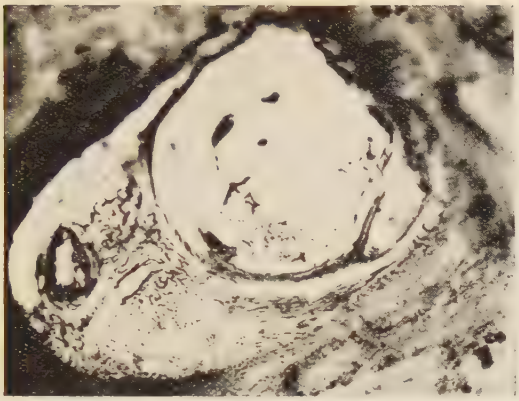

Bild 1. Querschnitt durch die Pulpa am äußersten Ende der Wurzel. Rechts oben, ganz peripher gelegen eine große Vene, links mehr zentral eine Arterie. Man erkennt deutlich die stärkere Wandung der Arterie.

Die Arterie ist meistens in eine Furche des Nervenbündels, das durch das Foramen apicale tritt, eingebettet und wird manchmal sogar ganz von den Nervenstämmen eingeschlossen. An Längsschnitten konnte ich feststellen, daß die Arterien ungefähr bis zur Hälfte des Wurzelkanals zusammen mit den Nerven verlaufen. Die Nerven geben dann größere Seitenzweige ab. Man kann aber immer noch feinste Nervenfasern an den Wänden der Arterien verlaufen sehen, die die Gefäße netzförmig umschließen, so daß ich annehmen muß, daß es nicht nur sensible Nerven in der Pulpa gibt, sondern daß ein Teil der Nerven vasokonstriktorisch auf die Arterien wirkt. Dagegen sind an den Venen nicht immer und an den Kapillaren überhaupt keine Nervenfasern zu finden.

Gleich nach ihrem Durchtritt durch das Foramen apicale gibt die Arterie kleine Seitenäste ab, so daß man nur bei Querschnitten am äußersten apicalen Ende der Wurzel eine einzige Arterie findet. Je weiter kronenwärts der Querschnitt gemacht wird, je mehr quergetroffene Gefäße findet man. Dabei konnte ich feststellen, daß die Arterien in ihrem weiteren Verlauf in der Pulpa nicht immer zentral liegen, sondern daß sie ganz unregelmäßig verteilt sind. Die Venen liegen im allgemeinen etwas mehr peripher, doch auch ganz unregelmäßig angeordnet. Auch bei den Verzweigungen der Arterien und Kapillaren konnte ich keine Regelmäßigkeit feststellen. Ich konnte Abzweigungen sowohl im spitzen als auch im stumpfen Winkel sehen. Die Arte-

rien verlaufen zum größten Teil parallel zu den Wänden des Pulpencavums. Die Kapillaren bilden ein dichtverzweigtes Netz und erstrecken sich bis an die Odontoblastenschicht (siehe Bild 2), gehen aber nicht in dieselbe hinein oder gar bis an das



Bild 2. Längsschnitt durch eine Pulpa. (Kleine Vergrößerung.) Man sieht, daß die größeren Gefäße ungefähr parallel der Dentingrenze verlaufen, unregelmäßige Verteilung und Verzweigungen sowohl im spitzen als auch im stumpfen Winkel.

Dentin. Bild 3 ist eine Vergrößerung von Bild 2. Die Aufnahme zeigt deutlich, daß kein einziges Gefäß bis in die Odontoblastenschicht hineinreicht.

Wenn Kapillaren bis in die Odontoblastenschicht hineingehen, so kann das nur als eine Ausnahme bezeichnet werden, denn ich konnte bei keinem einzigen Präparat mit gesunder Pulpa und ohne Reizdentinbildung Kapillaren zwischen den Odontoblasten finden. Nur bei Reizdentinbildung fand ich Kapillaren und sogar Arterien in der Odontoblastenschicht und konnte sie zum Teil sogar bis an die Dentingrenze verfolgen. Die Gefäße werden dann von den Odontoblasten direkt eingeschlossen. (Siehe Bild 4.)

Die Gefäße der Pulpa sind relativ sehr dünnwandig. Die Arterien zeigen eine deutliche Muskelschicht. Man erkennt deutlich die Media, die aus einer 2—3 schichtigen Muskelschicht be-



Bild 3. Ausschnitt aus Bild 2 in starker Vergrößerung. Die Kapillaren erstrecken sich bis an die Odontoblastenschicht, gehen jedoch nicht in dieselbe hinein. Kapillarenschlingen in der Odontoblastenschicht sind nicht festzustellen. Links, fast senkrecht zu den Odontoblasten verlaufend, eine ganz feine Kapillare, die gerade noch für Blutkörperchen passierbar ist.

Bild 4. Längsschnitt durch einen Zahn mit starker Reizdentinbildung. (Starke Vergrößerung.) In der Mitte eine Arterie, die bis an das Dentin reicht. Rechts davon einige Kapillaren, die ebenfalls bis an das Dentin verlaufen. Man erkennt deutlich, wie die Odontoblasten vordringen und die Gefäße einschließen.

steht. Auch die Externa ist deutlich ausgeprägt. Man sieht eine zirkuläre Anordnung der Bindegewebszellen und Fibrillen der Nachbarschaft um das Gefäß. Die Venen erscheinen im Quer-

schnitt meist als große Lücken des Pulpagewebes. Muskeln habe ich an ihnen nicht feststellen können. Auch die Externa ist viel schwächer als bei den Arterien. An die Externa legen sich Zellen und Fibrillen an. Das Lumen der Kapillaren ist zum Teil sehr eng, eben noch für Blutkörperchen passierbar. Rougetsche Zellen, wie sie Gaini und Wellings beschrieben haben, konnte ich nicht feststellen.

Bei meinen Versuchen zur Feststellung von Lymphgefäßen ging ich folgendermaßen vor: Ich nahm frisch extrahierte Zähne mit gesunder Pulpa, sprengte sie auf und befeuchtete die Pulpa mit Wasserstoffsuperoxyd. Die oberflächlichen Gasblasen entfernte ich mit Kochsalzlösung und legte die so behandelte Pulpa mit einem Deckgläschen beschwert in Kochsalzlösung. Ich beleuchtete die Pulpa mit einer starken, seitlich auffallenden Lichtquelle und beobachtete sie unter dem Mikroskop mit kleiner Vergrößerung. Dabei konnte ich ein gasgefülltes, ziemlich oberflächlich liegendes Gefäßnetz mit gleichmäßiger Struktur feststellen. Die Gasfüllung dieses Gefäßnetzes war sehr flüchtig. Etwas später erschienen dann einige größere gasgefüllte Gefäße, die tiefer als das erste Gefäßnetz lagen. Leider konnte ich bei meinen Versuchen nicht feststellen, ob es sich um Venen oder Lymphgefäße gehandelt hat. Ein krauses Gebilde, stark lichtbrechender Räume, und sehr plötzliche Volumenschwankungen, wie sie Magnus beschrieben hat, konnte ich nicht feststellen. Allerdings sah ich stumpf endende Fortsätze, die aber auch durch Koagulationsgebilde in den Venen zu erklären wären. Ich muß also die Frage über das Vorhandensein von Lymphgefäßen offen lassen. So einfach dieses Verfahren der Gasfüllung auch ist, halte ich es nicht für sehr zuverlässig, und es wäre zu begrüßen, wenn man auf einem anderen Wege genauere Versuche anstellen könnte.

Es sei mir zum Schluß gestattet, meinem hochverehrten Lehrer, Herrn Professor Dr. M ü n c h , für die Überlassung des Themas meinen aufrichtigen Dank zu sagen.

Literatur-Angabe.

1. Arnemann, J. System der Chirurgie 2. Bd. 3. Abteilung: „Von den Krankheiten der Zähne". 1798.
2. Baume, R. Lehrbuch der Zahnheilkunde. 1885.
3. Berdmore, Th Abhandlung von den Krankheiten der Zähne etc. 1771 aus dem Englischen übersetzt.
4. Berten. Über die Häufigkeit der Karies bei Schulkindern und der Beziehungen derselben zu Lymphdrüsenschwellungen. Oesterreich-Ungarische Vierteljahrsschrift für Zahnheilkunde. Oktober 1894.
5. Boedecker Die Pulpa des Zahnes. In der „Mikroskopischen Morphologie des Tierkörpers" von C. Heitzmann. 1883.
6. Boedecker. Die Anatomie und Pathologie der Zähne. 1896 und 99.
7. Boll. Untersuchungen über die Zahnpulpa. Arch. f. mikrosk. Anatomie 1868. Bd. 4.
8. Cahn. Lester R. Notes on the histology of the dental polp. 1931. Referat Deutsche Monatsschrift für Zahnheilkunde 1932.
9. Carabelli. Handbuch der Zahnheilkunde. 1844.
10. Carrera. Über die Absorptionsfähigkeit der Zahnpulpa. Oesterr.-Ung. Viertelj. Schrift f. Z. Juli 1894.
11. Cohn, Konrad. Kursus der Zahnheilkunde.
12. Colondre, M. Essai sur les maladies des dents. 1791.
13. v. Ebner. Histologie der Zähne. Handbuch von Scheff. 1891, 1922.
14. Faber, Fritz. Histologie. Misch Fortschritte 9. Bd. 1. Teil.
15 Fauchard, P. Tractat von den Zähnen. 1733 aus dem Französischen übersetzt.
16. Fischer, G. und Landois. Zur Histologie der gesunden und kranken Zahnpulpa mit besonderer Berücksichtigung ihrer harten Neugebilde. Deutsche Zahnheilkunde in Vorträgen. 1908. Heft 7—9. 21. Jahrgang.
17. Fish, E. W. Circulation in the dental tubules with some observations on the metabolism of the dentine. Ref. Misch Fortschritte Bd. 3. 1927.
18. Fox, J. The natural history and diseases of the human teeth. 1814 aus dem Englischen übersetzt.
19. Gaini, B. Osservazioni istologiche sui vasi sanguiferi della polpa dentaria dell'uomo. Ref. Misch Fortschritte Bd. 3. 1927.
20. Garretson, J. E. System of oral surgery. 1873 aus dem Amerikanischen übersetzt.
21. Goblin, J. D. Manuel du dentiste. 1827 aus dem Franz. übersetzt.
22. Henle, J. Handbuch der Eingeweidelehre. 1866.
23. Hirsch, Friedrich. Praktische Bemerkungen über die Zähne. 1796.
24. Höhl, E. Beiträge zur Histologie der Pulpa. Arch. für Anat. und Physiologie. 1896.
25. Hoffmann, Friedrich. De Dentibus eorum morbis et cura. 1738 aus dem Lateinischen übersetzt.
26. Holländer, L. Die Anatomie der Zähne des Menschen und der Wirbeltiere. Nach Ch. S. Tomes „Manual of dental Anatomy human and comparative." 1877.
27. Hoppe. Über die Beziehungen von kariösen Zähnen zu geschwollenen Lymphdrüsen. D. M. f. Z., Oktober 1894.

28. Hunter, John. Natürliche Geschichte der Zähne etc 1780 aus dem Englischen übersetzt.
29. Hyrtl. Lehrbuch der Anatomie. 1873.
30. De Jonge-Cohen. Histologie in „Mühlreiters Anatomie des menschlichen Gebisses." 1928.
31. Koecker, L. Grundsätze der Zahnchirurgie. 1828 aus dem Englischen übersetzt.
32. Körner, H. Über die Beziehungen der Erkrankungen der Zähne zu den chronischen Schwellungen der regionären Lymphdrüsen. 1897.
33. Kölliker. Gewebelehre. 1867.
34. Lavoreiria, D. E. Histologia del dente. Pulpa dental. Ref. Misch Fortschritte Bd. 2. 1926.
35. Landsberger, Richard. Kreislauf und Kreislaufstörungen im Kiefer und Zahngewebe. D. M. f. Z. 1913 und 1914.
36. Lepkowski, W. Die Verteilung der Gefäße in den Zähnen des Menschen. Anat. Hefte Bd. 8. 1897 u. Bd. 17. 1901.
37. Linderer, C. J. sen. Handbuch der Zahnheilkunde. 1837.
38. Linderer, C. jun. Die Zahnheilkunde nach ihrem neuesten Standpunkte. 1851.
39. Magnus. Über den Nachweis der Lymphgefäße in der Zahnpulpa. D. M. f. Z. 1922.
40. Maury, F. Handbuch der Zahnheilkunde. 1830 aus dem Franz. übersetzt.
41. Mela, Benedetto. I linfaciti della polpa dentale. Ref. Misch Fortschritte Bd. 9. 1933.
42. v. Metnitz. Lehrbuch der Zahnheilkunde. 1891.
43. Meyer, W. Histologie im Port-Euler. 1923 und 1929.
44. Ders. Lehrbuch der normalen Histologie und Entwicklungsgeschichte der Zähne des Menschen. 1932.
45. Miller. Handbuch der konservativen Zahnheilkunde. 1898 und 1903.
46. Morgenstern. Beitrag zur Kenntnis der Nerven in den Zähnen. D. M. f. Z. September 1896.
47. Most, A. Die Topographie des Lymphgefäßapparates des Kopfes und Halses. 1906.
48. Mühlreiter, E. Anatomie des menschlichen Gebisses. 1870.
49. Münch. Untersuchungen über die Innervierung der menschlichen Zahnpulpa. Vierteljahrs-Schrift f. Z. 1927.
50. Nessel, Franz. Handbuch der Zahnheilkunde. 1855.
51. Noyes, Frederik, B. Lymphatics of the dental region. Ref. Misch Fortschritte Bd. 5. 1929.
52. Odenthal, W. Kariöse Zähne als Eingangspforte infektiösen Materials und Ursache chronischer Lymphdrüsenschwellungen am Halse. Inaug.-Diss. 1887.
53. Ollendorff. Über den Zusammenhang der Schwellungen der regionären Lymphdrüsen zu den Erkrankungen der Zähne. D. M. f. Z. 1898.
54. Owen. Odontography. 1840.
55. Parreidt. Compendium der Zahnheilkunde. 1886.
56. Partsch, C. Erkrankungen der Zähne und der Lymphdrüsen. Odont. Blätter 1899.
57. Partsch, C. Ein Beitrag zur Klinik der Zahnkrankheiten. Oesterr. Zeitschrift für Stomatologie. 1903.
58. Pfaff, Philipp. Abhandlung von den Zähnen des menschlichen Körpers und deren Krankheiten. 1756.

59. Polakow. Grundlagen der Histologie. 1908.
60. Preiswerk. Lehrbuch und Atlas der konserv. Zahnheilk. 1908.
61. Ringelmann, K. J. Organismus des Mundes, besonders der Zähne. 1824.
62. Römer, O. Atlas der pathologisch-anatomischen Veränderungen der Zahnpulpa. 1909.
63. Röse. Zur Histologie der Zahnpulpa. D. M. f. Z. 1892.
64. Sappey .Anatomie etc. des vaisseaux lymphatiques. 1874 und 85.
65. Salter. Dental Pathology and Surgery. 1874.
66. Scheff, J. jun. Lehrbuch der Zahnheilkunde. 1880.
67. De Sarasan. Vaisseaux sanguins des racines dentaires. 1880.
68. Schmidt, C. L. Anleitung zur Zahnarzneikunst. 1838.
69. Schmitt, A. Die Krankheiten des Mundes und der Zähne. 1850.
70. Schweitzer, G. Lymphgefäße des Zahnfleisches und der Zähne beim Menschen und bei den Säugetieren. Archiv für mikrosk. Anatomie 1907 und 1909.
71. Serre, J. Praktische Darstellung aller Operationen der Zahnarzneikunst. 1804.
72. Sicher, Harry. Histologie im Misch Fortschritte Bd. 4. 1928.
73. Sicher und Peter. Kritische Bemerkungen zu der Arbeit Landsbergers: „Kreislauf und Kreislaufstörungen im Kiefer und Zahngewebe." D. M. f. Z. 1914.
74. Solkower, E. A. Zur Frage über das Vorhandensein von Lymphgefäßen in der Zahnpulpa. Anat. Anzeiger 1927—28.
75. Toldt, Karl. Lehrbuch der Gewebelehre. 1888.
76. Waldeyer, W. Bau und Entwicklung der Zähne. In Strickers Handbuch der Gewebelehre. 1871.
77. Walkhoff. Die normale Histologie menschlicher Zähne. 1901.
78. Wedl, C. Pathologie der Zähne. 1870.
79. Weil, L. A. Zur Histologie der Zahnpulpa. D. M. f. Z. 1887—88.
80. Wellings, A. Some points in the anatomy of the capillary of the tooth pulp. Ref. Misch Fortschritte Bd. 3. 1927.
81. Zuckerkandl. Makroskopische Anatomie im Handbuch von Scheff. 1840.

Lebenslauf.

Der Verfasser vorstehender Arbeit wurde am 2. Juli 1910 in Kriescht (Brandenburg) geboren. Nach neunjährigem Besuch der „Alten städtischen Oberschule“ in Frankfurt an der Oder bestand er am 8. März 1930 daselbst die Reifeprüfung. Er studierte vom Sommer-Semester 1930 bis zum Winter-Semester 1931 in Würzburg, im Sommer-Semester 1932 in Innsbruck und vom Winter-Semester 1932 bis zum Winter-Semester 1934 wieder in Würzburg. Im August 1931 bestand er seine zahnmedizinische Vorprüfung mit „gut“ und am 11. Dezember 1933 sein Staatsexamen ebenfalls mit „gut“.

Ich versichere hiermit ehrenwörtlich, daß ich vorliegende Arbeit selbständig verfaßt und außer der angegebenen Literatur keine fremden Hilfsmittel benötigt habe.

Rudolf Ohst.